

**Reporte de caso**

# SÍNDROME DE FORESTIER, HIPEROSTOSIS ESQUELÉTICA IDIOPÁTICA DIFUSA: REPORTE DE UN CASO DE DISFAGIA OROFARINGEA CON TRATAMIENTO CONSERVADOR Y REVISIÓN DE LA LITERATURA

## Forestier's Syndrome, Diffuse idiopathic skeletal hiperostosis: Report of a case of oropharyngeal dysphagia with conservative treatment and literature review

DRA. MARTA ELIZABETH OSORIO FLEITAS 

*Unidad de Cirugía de Cabeza y Cuello- Servicio de ORL. Hospital Central del Instituto de Previsión Social, Asunción, Paraguay.*

*Facultad de Ciencias Médicas de la Universidad Nacional de Asunción, Asunción, Paraguay.*

DR. BLÁS ANTONIO MEDINA RUÍZ 

*Unidad de Cirugía de Cabeza y Cuello- Servicio de ORL. Hospital Central del Instituto de Previsión Social, Asunción, Paraguay.*

*Facultad de Ciencias Médicas, Universidad Nacional de Asunción, Asunción, Paraguay.*

BLÁS AGUSTÍN MEDINA IZCURDIA 

*Facultad de Ciencias Médicas, Universidad Nacional de Asunción, Asunción, Paraguay.*

JOAQUÍN JULIÁN MEDINA IZCURDIA 

*Facultad de Ciencias Médicas, Universidad de la Integración de las Américas (UNIDA), Asunción, Paraguay.*

**Recibido:** 29/09/2021  
**Aceptado:** 10/11/2021

### RESUMEN

El síndrome de Forestier es una enfermedad reumatológica, de origen desconocido, que consiste en la calcificación de diferentes zonas del cuerpo, predominantemente a nivel del ligamento vertebral común anterior, donde se forman osteofitos capaces de producir sintomatología variada y de intensidad variable. Normalmente asintomática, aunque, cuando afecta la columna cervical, el síntoma más común es la disfagia.

Se presenta un caso de Síndrome de Forestier que consultó por disfagia en la Unidad de Cirugía de Cabeza y Cuello del Servicio de Otorrinolaringología del Instituto de Previsión Social de Asunción,

Paraguay. La semiología permitió observar un abombamiento submucoso en la pared posterior de la orofaringe de 1,5 cm de diámetro, que pudo ser evaluado y confirmado por tomografía.

Debido a poca intensidad de la sintomatología y escasa repercusión en el estado general se decidió realizar un tratamiento conservador con buenos resultados, tras dos años de seguimiento clínico. En estos casos la cirugía ocupa un lugar secundario, ya sea ante el fracaso de esta conducta conservadora o ante la progresión de los síntomas.

**Palabras Clave:** Síndrome de Forestier, hiperostosis, ligamento vertebral común anterior, disfagia.

## 1. Introducción

La Hiperostosis esquelética idiopática difusa, o espondilosis hiperostótica o hiperostosis vertebral anquilosante fue descrita en 1950 por Forestier y Rotes-Querol. La llamaron inicialmente *hiperostosis anquilosante senil de la columna* al identificar una serie de trastornos clínicos y radiológicos en hombres entre la sexta y séptima décadas de vida, desde entonces es llamada síndrome de Forestier (Forestier & Rotes- Querol, 1950).

Existen antecedentes históricos de descripciones de cuadros similares, pero que no fueron debidamente estudiadas, así podemos citar a Leri, que en 1904 describió cambios patológicos en la columna vertebral de un anciano cifótico, que fue denominado *cifosis heredo-traumática de Bechterew*, pues éste habría sufrido una caída. Posteriormente, en 1938, Meyer y Forster, describieron un cuadro similar que afectaba el lado derecho de la columna dorsal, con el nombre de hiperostosis moniliforme. En 1942, Oppenheimer informó sobre osificaciones en los ligamentos vertebrales, sin compromiso de las facetas articulares ni compromiso de la motilidad en ancianos asintomáticos, considerándolos como una variante de espondilitis anquilosante (Forestier & Rotes- Querol, 1950).

En 1975, Resnick y Niwayama informaron de su alta prevalencia y que además podía afectar localizaciones extraespinales sugiriéndose así la denominación de “Difusse Idiopathic Skeletal Hiperostosis” (DISH) para esta afección. Si bien el lugar más comprometido es la columna vertebral, siendo la osificación de los tejidos blandos, especialmente del ligamento prevertebral anterior de la columna dorsal, su rasgo característico, este proceso puede afectar múltiples sitios periféricos de forma independiente. Así las osificaciones de entesis extraespinales son frecuentes, y su presencia en forma aislada puede conducir al diagnóstico (Resnick & Niwayama, 1976; Orden, 2017).

La osificación del ligamento longitudinal posterior de la columna, más frecuente en poblaciones asiáticas, puede estar presente hasta en el 50% de los casos, siendo considerado este compromiso como una variante. También se ha descrito su coexistencia con espondilitis anquilosante (Orden, 2017).

La hiperostosis esquelética idiopática difusa (HEID) es una enfermedad reumatológica con afectación sistémica, que se caracteriza por la neoformación ósea en las inserciones de ligamentos, tendones y cápsulas articulares, de etiología desconocida, siendo considerada un proceso no inflamatorio y que generalmente no se acompaña de otros cambios degenerativos y la mayoría de los casos son asintomáticos (Ramos, *et al.*, 2019; Mata, *et al.*, 1988).

Si bien inicialmente Forestier y Rotés-Querol la consideraron como una simple alteración radiológica y anatómica, sin manifestaciones clínicas, con el correr de los años se fueron describiendo distintos cuadros clínicos atribuidos a la patología, sobre todo cuadros de rigidez espinal de grado variable, así como síndromes causados compresión ya sea , de la faringe, del esófago, de la laringe

o la tráquea, laringe, incluso de la médula espinal por el compromiso del canal, con o sin fracturas vertebrales (Orden, 2017; Ramos, *et al.*, 20129).

La prevalencia global es muy variable y va desde el 3,6% hasta el 28%, según los criterios diagnósticos o las poblaciones estudiadas y aumenta con la edad. En varones de 50 a 54 años es de un 10%, mientras que en mayores de 75 años es el 36%, en las mujeres estos porcentajes son de 1,9% y 26% respectivamente (Ramos, 2017; Kim, *et al.*, 2004; Westerveld, *et al.*, 2008; Toyoda, *et al.*, 2017; Hiyama, *et al.*, 2017).

La relación hombre/ mujer es también muy variable, según los distintos informes y se presenta con una proporción de entre 2 a 7/1, disminuyendo esta diferencia con la edad (Kim, *et al.*, 2004; Kim, *et al.*, 2018).

Si bien la etiología es desconocida, numerosos factores de riesgo, tanto genéticos, constitucionales, metabólicos como ambientales han sido atribuidos como relacionados a esta patología. Así citaremos algunos:

Entre los factores genéticos, podemos citar al gen COL6A1 ha sido asociado con un estado hiperostótico en el desarrollo tanto de la DISH como de la osificación del ligamento vertebral posterior en la población japonesa (Tsukahara, *et al.*, 2005).

Existe una probable asociación entre DISH y la aterosclerosis, pues se ha demostrado que comparten fenómenos tales como el daño endotelial y el depósito de lípidos e infiltrados inflamatorios, así como la neoangiogénesis que estarían mediados por el gen HSP60 (Orden, 2017; Dabrowski & Kubaszewski, 2021).

Diversas enfermedades metabólicas, incluyendo la hiperinsulinemia, con o sin diabetes mellitus, la obesidad, la hiperuricemia, las dislipidemias, así como hipertensión arterial, aunque los resultados de tales estudios son poco concluyentes (Orden, 2017; Mader & Lavi, 2009; Kiss, *et al.*, 2002). Algunas hormonas tales como la 1,25-hidroxivitamina D, la hormona paratiroidea (PTH), la insulina y la leptina, como también algunos factores de crecimiento locales, como el Transforming Growth Factor- $\beta$  (TGF- $\beta$ ), y la Bone Morphogenetic Protein (BMP), han sido estudiados y relacionados con osificación del ligamento vertebral (Atzeni, *et al.*, 2006). La activación de células mesenquimáticas sería un hecho transcendental en la iniciación del proceso, bajo la influencia de las cargas de tracción y de fibronectinas y proteínas morfogenéticas óseas (BMP-2) (Berthelot, *et al.*, 2013).

La neoformación ósea sería el resultado de una hiperactividad de los osteoclastos mediados por varios factores, que actúan también sobre otros tejidos, tales como el Factor de crecimiento insulínico tipo I (Insulin-Like Growth Factor I) (IGF-1) que estimula la actividad de la fosfatasa alcalina y del colágeno tipo II en los osteoblastos, y la hormona del crecimiento (GH) que puede a su vez inducir la producción local de IGF-I y de proteínas de unión al factor de crecimiento similar a la insulina (Insulin-Like Growth Factor Binding Proteins) en los condrocitos y los osteoblastos. Probablemente el hecho de la osificación segmentaria sería debido a una hipervascularización localizada (Orden, 2017; Denko & Malemud, 2005; Denko & Malemud, 2006; Fournier, *et al.*, 2020; El Miedany, *et al.*, 2000).

También han sido estudiados factores tóxicos que contienen fluoruros, bexarotenos y otros retinoides, así como el uso prolongado de isotretinol, asociados como factores de riesgo (Berthelot, *et al.*, 2013).

Las manifestaciones clínicas son muy variadas, de hecho, la mayoría de los casos son asintomáticos. Los síntomas más frecuentes son las lumbalgias y cervicalgias crónicas. Entre los síntomas otorrinolaringológicos, el más común es la disfagia. Otros signos y síntomas menos frecuentes son

la disfonía, disnea y estridor (Urzúa & Rahal, 2021; Krause & Castro, 1994; Castellano, *et al.*, 2006; Verlaan, *et al.*, 2011; Zarei, *et al.*, 2020).

También se han reportado dificultades durante la intubación traqueal, debido a estas calcificaciones del raquis en pacientes sometidos a cirugías (Saito, *et al.*, 2006).

El diagnóstico es básicamente imagenológico, siendo la radiografía simple de perfil y la tomografía computada de columna vertebral los más versátiles para su estudio. Los criterios establecidos por Resnik y Niwayama siguen siendo los parámetros tenidos en cuenta para tal efecto. A continuación los citamos: a) la presencia de una osificación a lo largo del flanco anterolateral de cuatro cuerpos vertebrales contiguos, formando puentes óseos; b) la preservación relativa de la altura del disco intervertebral en la región afectada y la ausencia de modificación radiológica evolutiva confirmando una enfermedad degenerativa del disco; c) la ausencia de erosión, de esclerosis o de anquilosis ósea de las articulaciones sacroilíacas o interapofisarias posteriores (Resnick & Niwayama, 1976). Así, Mori y cols. Detectaron en base a esto, una prevalencia del 8,7 % en una población japonesa de 1313 pacientes estudiados por otras dolencias torácicas. La osificación del ligamento nual observado en las radiografías simples de columna cervical, podría ser un signo indirecto de esta patología (Mori, *et al.*, 2017; Misaki, *et al.*, 2020; Kim, *et al.*, 2015).

El tratamiento está relacionado con la presencia e intensidad de los síntomas ocasionados por la hiperostosis. En ocasiones la conducta conservadora resulta eficiente y suficiente, sin embargo cuando la sintomatología es intensa la cirugía adquiere un lugar preponderante (Uppal & Wheatley, 1999; Maiuri, *et al.*, 2020).

En el caso de la disfagia orofaríngea como es el caso presentado, con disfagia y molestias leves, con técnicas posturales durante la deglución, la administración de antiinflamatorios, dieta alimenticia y rehabilitación cervical, puede conseguirse una remisión sino total, por lo menos parcial, con lo cual se mejora la calidad de vida del paciente. Sin embargo si la disfagia no responde a la terapéutica conservadora, el dolor es intenso, la pérdida de peso es importante, la disfonía es continua y/o presenta disnea, la cirugía debe ser tenida en cuenta. Las técnicas quirúrgicas, consisten en un abordaje cervical lateral extrafaríngeo para la excisión de las hiperostosis cervicales inferiores (C5 a C7), mientras que resulta más cómodo un abordaje transoral-transfaríngeo para las vértebras más altas (C2 a C4) (Urzúa & Rahal, 2012). La recurrencia en el postoperatorio de los osteofitos y la disfagia es una probabilidad por lo que debe hacerse un seguimiento sostenido (Miyamoto, *et al.*, 2009).

Si bien se han descrito su progresión evolutiva a estadios más graves, así como también fracturas vertebrales, con sus graves consecuencias, en general el pronóstico es bueno, y hay que contextualizarlo con las comorbilidades acompañantes (Matsumoto, *et al.*, 2019; Diederichs, *et al.*, 2011; Murakami, *et al.*, 2021 a).

Presentamos un caso clínico de HEID, con exostosis a nivel de la columna cervical que protruye en la pared posterior de la orofaringe, que debutó clínicamente con disfagia y que fue tratado con medidas conservadoras con buenos resultados.

### **Caso Clínico**

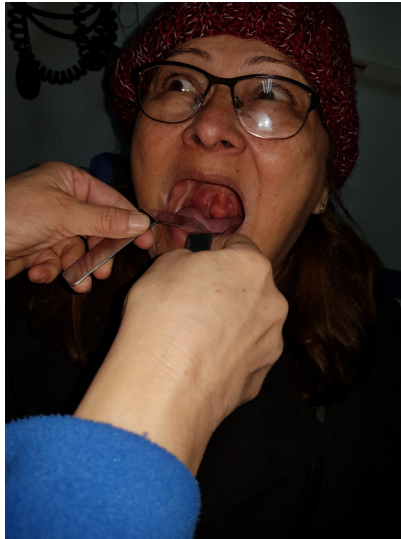
Mujer de 59 años, casada, originaria de Asunción, sin antecedentes patológicos personales ni familiares significativos. Asimismo sin antecedentes de exposición a tóxicos ni a intervenciones quirúrgicas. Consulta por presentar una historia de dos meses evolución de dificultad para la deglución y sensación de cuerpo extraño en la orofaringe. Este cuadro no se presenta con pérdida de peso u otros síntomas acompañantes.

## Examen físico

A la oroscopia se observó la cavidad bucal con las piezas dentarias en regular estado de conservación, sin lesiones a nivel de la mucosa oral. A nivel de la pared posterior de la orofaringe se constató una protrusión submucosa de más o menos 1,5 cm diámetro de consistencia dura, no dolorosa a la palpación (Fig. 1)

**Figura 1.**

Tumor submucoso que abomba la pared posterior de la orofaringe

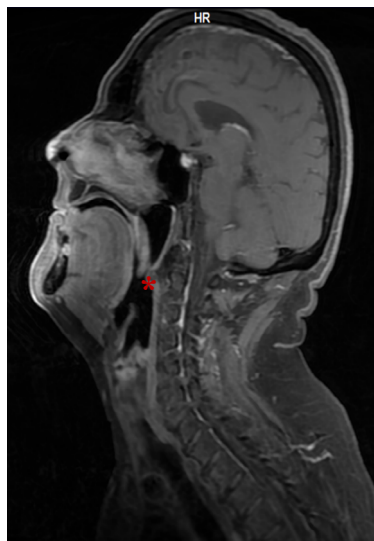


La laringoscopia indirecta, así como la nasofibrolaringoscopia no mostraron anomalías a nivel de la laringe ni hipofaringe. El cuello no presentaba adenomegalias palpables.

En la tomografía computada (TC) se observó la osificación del ligamento longitudinal anterior en la región cervical a nivel de las vértebras cervicales C3 y C4. En las fotografías (Fig. 2 y 3) se muestra la osificación en contacto con el velo del paladar por RNM y TC respectivamente. Puede constarse un mejor rendimiento diagnóstico con la TC.

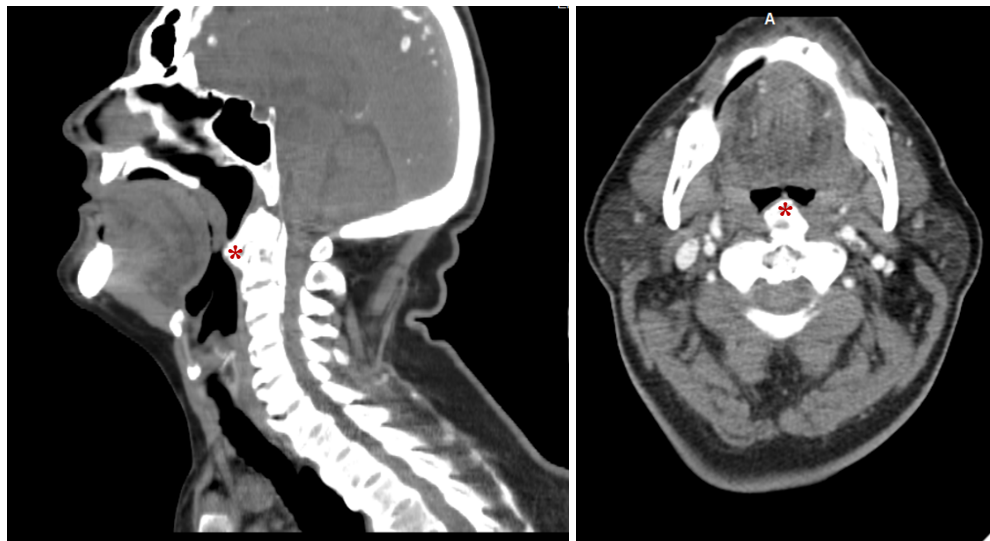
**Figura 2.**

RNM. Se observa la hiperostosis (\*) en contacto con el velo del paladar



**Figura 3.**

TC. La hiperostosis en contacto con el velo del paladar. Puede observarse una mejor evaluación del proceso con este método con respecto a la RNM



Se decide tomar una conducta conservadora, con medidas posturales durante la deglución. El tratamiento médico consistió en la administración analgésicos/antiinflamatorios, modificación en la consistencia de los alimentos y rehabilitación fonoaudiológica de la deglución, con buena evolución de la paciente. Se consideró tener en cuenta la indicación quirúrgica en caso de no presentar una respuesta favorable a esta conducta expectante o ante la recidiva de los síntomas, situación que hasta el momento tras dos años de seguimiento no se ha presentado.

## 2. Discusión

La enfermedad de Forestier-Rotes-Querol o “*hiperostosis esquelética idiopática difusa*” (HEID) es una enfermedad reumatológica con afectación sistémica y que consiste en la calcificación y osificación del ligamento longitudinal común anterior, de etiología aún desconocida, no acompañado de otros cambios degenerativos. Estos autores ya la distinguieron como entidad nosológica separada de la espondiloartrosis y la espondilitis anquilosante y se caracteriza además por la calcificación y/u osificación de los tejidos blandos, principalmente entesis, ligamentos y cápsulas articulares (Forestier & Rotes- Querol, 1950; Resnick & Niwayama, 1976). La región más frecuentemente afectada en el raquis es la región dorsal baja (Alcázar, *et al.*, 2008). Sin embargo el caso que presentamos comprometía la región cervical alta (C3-C4).

Esta patología afecta con mayor frecuencia a varones mayores de 70 años y suele presentarse en un contexto de un síndrome metabólico (Vezyroglu, *et al.*, 1996), sin embargo este caso se presentó en una mujer de 59 años, sin sobrepeso, sin antecedentes patológicos personales, puesto que no presentaba diabetes, dislipemias ni hiperuricemia (Mader & Lavi, 2009; Coaccioli, *et al.*, 2000). Tampoco relató probables antecedentes familiares para la patología en cuestión ni para probables entidades asociadas, así como exposición a tóxicos (Mader & Lavi, 2009; Kiss, *et al.*, 2002; Atzeni, *et al.*, 2006; Coaccioli, *et al.*, 2000; Sarzi Puttini & Atzeni, 2004; Rivas & Lado Abeal, 2013; Pillai & Littlejohn, 2014).

Si bien la mayoría de los casos son asintomáticos y su hallazgo es casual a través de estudios por imágenes, sobre todo radiografías simples y tomografía computada (Mori, *et al.*, 2017). Se han



descripto casos en el que motivo de consulta fue una tumoración retrofaríngea notado por el propio paciente como es el caso presentado en este trabajo (Foto1), (Yohai, *et al.*, 2005). Cuando esta entidad compromete a la columna cervical, el síntoma más frecuente es la molestia o sensación de cuerpo extraño a nivel de la oro o hipofaringe y le sigue la disfagia orofaríngea o disglusia. Esta disfagia puede deberse a la simple compresión mecánica de la hiperostosis, así como también a un espasmo del músculo cricofaríngeo, a un edema inflamatorio perifaríngeo o periesofágico por la irritación crónica ocasionada por los osteofitos, siendo también probable una alteración en la contractilidad esofágica secundaria a una inflamación por la compresión (Urzúa & Rahal, 2012; Seider, *et al.*, 2009; Zhang, *et al.*, 2017; Dutta, *et al.*, 2014; Tacchi, *et al.*, 2019). En este caso probablemente la causa de las molestias se debe a la primera opción, es decir la compresión extrínseca.

Otros síntomas que pueden presentarse con el compromiso a nivel cervical y por ende de la vía aéreo-digestiva superior son la disnea, la disfonía, la apnea del sueño (Sardana, *et al.*, 2019; 4 Ribeiro, *et al.*, 2018; Xu, *et al.*, 2020). Estos síntomas no se presentaron en este paciente.

La localización cervical también está relacionada con broncoaspiración recurrente con la consecuente neumonía, situación tampoco presente en este caso (Lee, *et al.*, 2017; De Jesus Monge & Cruz Cuevas, 2008).

La disfonía, puede deberse a una compresión extrínseca de la laringe o a un compromiso por irritación de los nervios laríngeos ocasionados por los osteofitos. Esto puede manifestarse además por alteraciones en la motilidad de las cuerdas vocales (Allensworth, *et al.*, 2017; Kumar, *et al.*, 2020; Certo, *et al.*, 2014). La nasofibroscofia en este caso no mostro alteraciones anatómicas de la laringe ni funcionales de las cuerdas vocales.

Los estudios por imágenes ofrecen detalles específicos, ya presentados por los autores que describieron esta enfermedad como entidad nosológica, y que fueron comentados previamente en esta presentación. Estas alteraciones, como la formación de puentes óseos entre los cuerpos vertebrales, causados por osteofitos y calcificaciones del ligamento vertebral común anterior, sin pérdida de la altura del disco intervertebral ni compromiso de las articulaciones interapofisarias posteriores y sacroiliacas, pueden observarse en las radiografías simples de perfil así como en las tomografías y resonancias nuclear magnética (RNM) y estos estudios permiten estadificar en grados la patología (Resnick & Niwayama, 1976; Orden, 2017; Hiyama, *et al.*, 2018; Misaki, *et al.*, 2020; García García, 2016; Oudkerk, *et al.*, 2017; Murakami, *et al.*, 2021 b).

Incluso la RNM y las ecografías de partes blandas pueden mostrar procesos de entesitis como lesiones precursoras de esta enfermedad (Mader, *et al.*, 2015; Arad, *et al.*, 2017).

El tratamiento debe ser individualizado y basado tanto en la gravedad del compromiso esquelético, como en la sintomatología presente y la gravedad de la misma (Ribeiro, *et al.*, 2018; Kuroki, *et al.*, 2021; Choi, *et al.*, 2019; Mahajan, *et al.*, 2020).

En lo que respecta al compromiso cervical, que es el tema específico abordado en esta presentación, en general el tratamiento es conservador sobre todo en aquellos casos asintomáticos o con sintomatología leve. Este consiste en técnicas posturales durante la deglución, la administración de antiinflamatorios o corticoides, dieta blanda o semiblanda e ingesta en pequeñas porciones, así como rehabilitación cervical kinesiológica o fonoaudiológica. Se han reportado una buena respuesta con estas medidas hasta en el 80 % de los casos con disfagia y nuestro informe se ajusta a esta estadística (Urzúa & Rahal, 2012; Psychogios, *et al.*, 2018; Valdéz & Valdéz, 2018).

Cuando estas medidas no dan resultados o bien los síntomas son tan intensos, que disminuyen de manera notoria la calidad de vida, la cirugía adquiere relevancia. Existen múltiples opciones, todas

ellas con resultados alentadores, aunque no exentas de complicaciones, tales como lesiones de los nervios laríngeos, inestabilidad raquídea, miopatías, solo por citar algunas (Lui Jonathan, *et al.*, 2018; Yee, *et al.*, 2020; Fisahn, *et al.*, 2019; Park, *et al.*, 2018).

Entre las vías de abordaje quirúrgico tenemos a las convencionales, ya sea por cervicotomías, para las lesiones bajas, o los transorales cuando las lesiones asientan en las vértebras cervicales superiores. En estos casos la posibilidad de utilizar la vía endoscópica e incluso la robótica abre un nuevo paradigma en el manejo de esta patología (Kolz, *et al.*, 2021; Jabarkheel, *et al.*, 2018; Sanromán Álvarez, *et al.*, 2020).

Si bien nuestra paciente hasta el momento no requirió cirugía, seguirá bajo control, pues el empeoramiento de los síntomas es una posibilidad evolutiva, el replanteamiento de la conducta puede tener cabida, sobre todo ante la presencia de disfagia o disnea. El pronóstico está estrechamente relacionado también con las comorbilidades asociadas (Kumar, *et al.*, 2018; Milner, *et al.*, 2018).

### 3. Conclusion

El diagnóstico de HEID es poco frecuente en nuestra especialidad, pero hay que sospechar en pacientes que presenten un abombamiento de la pared posterior de la orofaringe o detectados por estudios endoscópicos, que no presente aspecto neoplásico y con síntomas de disfagia, sensación de cuerpo extraño, con o sin disfonía o disnea.

El diagnóstico diferencial se realiza con la espondilitis anquilosante, osteoartritis, espondilosis deformante y neoplasias y no debemos olvidar los trastornos funcionales, sobre todo faringoesofágicos. La clínica y sobre todo los estudios por imágenes ayudan a esclarecer el diagnóstico.

Si bien algunos casos evolucionan hacia cuadros graves, la mayoría son asintomáticos o con sintomatología leve, no requiriendo tratamiento quirúrgico. Para estos casos el tratamiento médico, farmacológico o no, da buenos resultados.

El tratamiento quirúrgico se reserva para aquellos pacientes con síntomas persistentes, que no responden al tratamiento médico o que evolucionan a cuadros más graves, con una clínica progresiva y florida, que afecta la calidad de vida.

### Referencias Bibliográficas

- Alcázar, L., Jerez, P., Gómez Angulo, J.C., Tamarit, M., Navarro, R., Ortega, J.M., Aragonés, P., Salazar, F., & del Pozo, J.M. (2008) Enfermedad de Forestier-Rotes-Querol. Osificación del ligamento longitudinal cervical anterior como causa de disfagia. *Neurocirugía.*, 19: 350-5.
- Allensworth, J.J., O'Dell, K., & Schindler, J.S. (2017) Bilateral vocal fold paralysis and dysphagia secondary to Diffuse idiopathic skeletal hiperostosis- *Head & Neck.*, 39 (1): E1-E3. <https://doi.org/10.1002/hed.24569>
- Arad, U., Elkayam, O., & Eshed, I. (2017) Magnetic resonance imaging in diffuse idiopathic skeletal hyperostosis: similarities to axial spondyloarthritis. *Clin Rheumatol.*, 36 (7): 1545-9, <https://doi.org/10.1007/s10067-017-3617-6>
- Atzeni, F., Sarzi-Puttini, P., & Bevilacqua, M. (2006) Calcium deposition and associated chronic diseases (atherosclerosis, diffuse idiopathic skeletal hyperostosis, and others). *Rheum Dis Clin North Am.*, 32 (2):413-26.



- Berthelot, JM., Le Goff, B., & Maugars, Y. (2013) Pathogenesis of hyperostosis: a key role for mesenchymatous cells? *Joint Bone Spine.*, 80(6): 592-6.
- Castellano, DM., Sinacori, JT., & Karakla, DW. (2006) Stridor and dysphagia in Diffuse idiopathic skeletal hyperostosis (DISH). *Laryngoscope.*, 116 (2): 341-4.
- Certo, F., Sciacca, G., Caltabiano, R., Albanese, G., Borderi, A., Albanese, V., Migliore, M., & Barbagallo, GMV. (2014) Anterior, extracanal, cervical spine osteochondroma associated with DISH: description of a very rare tumor causing bilateral vocal cord paralysis, laryngeal compression and dysphagia. Case report and review of the literatura. *Eur Review Med Pharmacol Sci.*, 18 (Suppl 1): 34-40.
- Coaccioli, S., Fatati, G., Di Cato, L., Marioli, D., Patucchi, E., Pizzuti, C., Ponteggia, M., & Puxeddu, A. (2000) Diffuse idiopathic skeletal hyperostosis in diabetes mellitus, impaired glucose tolerance and obesity. *Panminerva Med.*, 42 (4): 247-51.
- Choi, HE., Jo, GY., Kim, WJ., Do, HK., Kwon, JK., & Park, SH. (2019) Characteristics and clinical course of dysphagia caused by anterior cervical osteophyte. *Ann Rehabil Med.*, 43(1): 27-37.
- Dabrowski, M., & Kubaszewski, L. (2021) Diffuse idiopathic skeletal hyperostosis of cervical spine with dysphagia: Molecular and clinical aspects. *Int J Mol Sci.*, 22: 4255, <https://doi.org/10.3390/ijms22084255>
- De Jesus Monge, WE., & Cruz Cuevas, EI. (2008) Dysphagia and lung aspiration secondary to anterior cervical osteophytes: A case report and review of the literature. *Ethn Dis.*, 18(2 Suppl 2): S2–137-40, <https://pubmed.ncbi.nlm.nih.gov/18646336/>
- Denko, CW., & Malesud, CJ. (2005) Role of the growth hormone/ insulin-like growth factor-1 paracrine axis in rheumatic diseases. *Semin Arthritis Rheum.*, 35 (1): 24-34.
- Denko, CW., & Malesud, CJ. (2006) Body mass index and blood glucose: correlations with serum insulin, growth hormone, and insulin-like growth factor-1 levels in patients with diffuse idiopathic skeletal hyperostosis (DISH). *Rheumatol Int.*, 26: 292-7.
- Diederichs, G., Engelken, F., Marshall, LM., Peters, K., Black, DM., Issever, AS., Barrett Connor, E., Orwoll, E., Hamm, B., & Link, TM. (2011) Diffuse idiopathic skeletal hyperostosis (DISH): relation to vertebral fractures and bone density. *Osteoporos Int.*, 22: 1789-97.
- Dutta, S., Das Biswas, K., Mukherjee, A., Basu, A., Das, S., Sen, I., & Sinh, R. (2014) Dysphagia due to Forestier disease: Three cases and systematic literature review. *Indian J Otolaryngol Head Neck Surg.*, 66(Suppl 1):S379-S384, <https://www.ncbi.nlm.nih.gov/pmc/articles/PMC3918286/>
- El Miedany, YM., Wassif, G., & El Baddini, M. (2000) Diffuse idiopathic skeletal hyperostosis (DISH): Is it of vascular aetiology? *Clin Exp Rheumatol.*, 18(2): 193-200.
- Fisahn, C., Yilmaz, E., Iwanaga, J., Schmidt, C., Benca, E., Chapman, JE., Oskouian, RJ., & Tubbs, RS. (2019) Avoiding the esophageal branches of the recurrent laryngeal nerve during retractor placement: Precluding postoperative dysphagia during anterior approaches to the cervical spine. *Global Spine Journal.*, 9(4): 383-387.
- Forestier, J., & Rotes- Querol, J. (1950) Senile ankylosing hyperostosis of the spine. *Ann Rheum Dis.*, 9(4): 321-30.
- Fournier, DE., Patti K. Kiser, PK., Ryan J. Beach, RJ., S. Jeffrey Dixon, SJ., & Séguin, CA. (2020) Dystrophic calcification and heterotopic ossification in fibrocartilaginous tissues of the spine in

- diffuse idiopathic skeletal hyperostosis (DISH). *Bone Research.*, 8: 16, <https://doi.org/10.1038/s41413-020-0091-6>
- García García, M. (2016) Enfermedad de Forestier-Rotés Querol: Progresión radiológica cervical y aparición de disfagia. *Reumatol Clin.*, 12 (5): 292-3, <http://dx.doi.org/10.1016/j.reuma.2015.10.014>
- Hiyama, A., Katoh, H., Sakai, D., Sato, M., Tanaka, M., & Watanabe, M. (2018) Prevalence of diffuse idiopathic skeletal hyperostosis (DISH) assessed with whole spine computed tomography in 1479 subjects. *BMC Musculoskeletal Disorders.*, 19: 178, <https://doi.org/10.1186/s12891-018-2108-5>
- Jabarkheel, R., Chen, YR., Xu, L.; Yan, CH., Patel, ZM., & Desai, AM. (2018) Transoral endoscopic resection of high cervical osteophytes with long-term symptom resolution: Case series, imaging and literature review. *World Neurosurg.*, 120: 240-3.
- Kim, SK., Choi, BR., Kim, CG., Chung, SH., Choe, JY., Joo, KB., Bae, SC., Yoo, DH., & Jun, JB. (2004) The prevalence of diffuse idiopathic skeletal hyperostosis in Korea. *Journal Rheumat.*, 31 (10); 2032-5.
- Kim, DG., Oh, YM., & Eun, JP. (2015) The Clinical significance of ossification of ligamentum nuchae in simple lateral radiograph: A correlation with cervical ossification of posterior longitudinal ligament. *J Korean Neurosurg Soc.*, 58 (5): 442-7, <http://dx.doi.org/10.3340/jkns.2015.58.5.442>
- Kim, BS., Moon, MS., Yoon, M., Kim, ST., Kim, SJ., Kim, MS., & Kim, DS. (2018) Prevalence of Diffuse idiopathic skeletal hyperostosis diagnosed by whole spine computed tomography: A preliminary study. *Clin Orthopedic Surg.*, 10: 41-6, <https://doi.org/10.4055/cios.2018.10.1.41>
- Kiss, C., Szilágyi, M., Paksy, A., & Poór, G. (2002) Risk factors for diffuse idiopathic skeletal hyperostosis: a case-control study. *Rheumatology.*, 41: 27-30.
- Kolz, JM., Alvi, MA., Bhatti, AR., Tomov, MN., Bydon, M., Sebastian, AS., Elder, BD., Nassr, AN., Fogelson, JL., Currier, BL., & Freedman, BA. (2021) Anterior cervical osteophyte resection for treatment of dysphagia. *Global Spine J.*, 11(4): 488-9, <https://us.sagepub.com/en-us/nam/open-access-at-sage>.
- Krause, P., & Castro, WH. (1994) Cervical hyperostosis: A rare cause of dysphagia: Case description and bibliographical survey. *Eur Spine J.*, 3 (1): 56-8.
- Kumar, N., Patel, RS., Thye Thong, MK., & Kumar, N. (2018) Symptomatic dyspnoea addressed by excision of ossified anterior longitudinal ligament. *BMJ Case Rep.* 2018, <http://dx.doi.org/10.1136/bcr-2017-223322>
- Kumar, M., Shahi, PB., Adsul, N., Acharya, S., Kalra, KL., & Chahal, RS. (2020) Progressive dysphagia and dysphonia secondary to DISH-related anterior cervical osteophytes: A case report. *Surg Neurol Int.*, 11: 69, [https://doi.org/10.25259/SNI\\_61\\_2020](https://doi.org/10.25259/SNI_61_2020)
- Kuroki, H., Higa, K., & Chosa, E. (2021) Clinical results of vertebral fracture related to Diffuse idiopathic skeletal hyperostosis (DISH) which underwent conservative treatment: Three case reports. *Int J Spine Surg.*, 15 (1): 195-202.
- Lee, JJ., Hong, JY., Jung, JH., Yang, JH., & Sohn, JY. (2017) Recurrent aspiration pneumonia due to anterior cervical osteophyte. *Korean J Crit Care Med.*, 32 (1): 74-8, <https://doi.org/10.4266/kjccm.2016.00409>

- Lui Jonathan, YC., Sayal, P., Prezerakos, G., Russo, V., Choi, D., & Casey, ATH. (2018) The surgical management of dysphagia secundar to diffuse idiopathic skeletal hyperostosis. *Clin Neurol and Neurosurg.*, 167: 36-42, <https://doi.org/10.1016/j.clineuro.2018.02.010>
- Mader,R., & Lavi, I. (2009) Diabetes mellitus and hypertension as risk factors for early diffuse idiopathic skeletal hyperostosis (DISH). *Osteoarthritis Cartilage.*,17: 825-8.
- Mader, R., Novofastovski, I., Iervolino, S., Pavlov, A., Chervinsky, L., Schwartz, N., & Pappone, N. (2015) Ultrasonography of peripheral entheses in the diagnosis and understanding of diffuse idiopathic skeletal hyperostosis (DISH). *Rheumatol Int.*, 35(3): 493-7, <https://doi.org/10.1007/s00296-014-3190-0>
- Mahajan, NP., Kumar, P., Chandanwale, AS., Sonawane, DV., Patil. OP., & Kumar, A. (2020) Cervical myelopathy and lumbar spondylolisthesis in elderly patients with Diffuse idiopathic skeletal hyperostosis (DISH): A case series. *J Orthopaedic Case Reports.*, 10(8): 48-52.
- Maiuri, F., Cavallo, LM., Corvino, S., Teodonno, G., & Mariniello, G.(2020) Anterior cervical osteophytes causing dysphagia: choice of the approach and surgical problems. *J Craniovertebr Junction Spine.*, 11(4): 300-9.
- Mata, S., Chhen, RK., Fortin, PR., Joseph, L., & Esdaile, JM. (1988) Comprehensive radiographic evaluation of diffuse idiopathic skeletal hyperostosis: Development and interrater reliability of a scoring system. *Arthritis Rheum.*, 28: 88-96.
- Matsumoto, K., Uei, H., & Tokuhash, Y. (2019) Progressive diffuse idiopathic spinal hyperostosis: A case report. *J International Medical Research.*, 47(8): 3955-62.
- Milner, GR., Jesper L. Boldsen, JL., Ousley, SD., Getz, SM., Weise, S., Tarp, P., & Steadman, DW. (2018) Selective mortality in middle-aged American women with Diffuse Idiopathic Skeletal Hyperostosis (DISH). *PLoS ONE.*, 13(8):e0202283, <https://doi.org/10.1371/journal.pone.0202283>
- Misaki, M., Morino, T., Hino, M., Murakami, Y., Imai, H., & Miura, H. (2020) Can Diffuse idiopathic skeletal hyperostosis be diagnosed by plain lumbar spine X-Ray findings alone?. *Global Spine J.*, 1-6, <https://doi.org/10.1177/2192568220948038>
- Miyamoto, K., Sugiyama, S., Hosoe, H., Iinuma, N., Suzuki, Y., & Shimizu, K. (2009) Postsurgical recurrence of osteophytes causing dysphagia in patients with diffuse idiopathic skeletal hiperostosis. *Eur Spine J.*, 18: 1652-8.
- Mori, K., Kasahara, T., Mimura, T., Nishizawa, K., Nakamura, A., & Imai, S. (2017). Prevalence of Diffuse idiopathic skeletal hiperostosis (DISH) in Japanese: Results of Chest CT- based cross sectionel study. *J Orthop Sci.*, 22 (1): 38-42.
- Murakami, Y., Morino, T., Hino, M., Misaki, H., & Miura, H. (2021) Progression of ossification of the anterior longitudinal ligament associated with Diffuse idiopathic skeletal hyperostosis by age: A study of computed tomography findings over 5 years. *Global Spine Journal.*, 11(5): 656-61.
- Murakami, Y., Morino, T., Hino, M., Misaki, H., Imai, H., & Miura, H. A. (2021) Scoring System for anterior longitudinal ligament ossification of the lumbar spine in Diffuse idiopathic skeletal hyperostosis: Relationship between the extent of ligament ossification and the range of motion. *Global Spine J.*, 1-6, <https://doi.org/10.1177/2192568221996681>
- Orden, AO. (2017) La hiperostosis esquelética idiopática difusa (DISH) como expresión de un proceso sistémico. *Rev Arg Reumatol.*, 28(2): 29-33.

- Oudkerk, SF., de Jong, PA., Attrach, M., Luijckx, T., Buckens, CF., Mali, WPTM., Oner, FC., Resnick, DL., Vliegenthart, R., & Verlaan, JJ. (2017) Diagnosis of diffuse idiopathic skeletal hyperostosis with chest computed tomography: inter-observer agreement. *Eur Radiol.*, 27: 188-94.
- Park, MK., Kim, KT., Cho, DC, & Sung, JK. (2018) Myelopathy associated with instability consequent to resection of ossification of anterior longitudinal ligament in DISH. *Eur Spine J.*, 27 (Suppl 3): 330-4.
- Pillai, S., & Littlejohn, G. (2014) Metabolic factors in diffuse idiopathic skeletal hyperostosis: A review of clinical data. *Open Rheumatology J.*, 8, 116-28.
- Psychogios, G., Jering M., & Zenk, J. (2018) Cervical hyperostosis leading to dyspnea, aspiration and dysphagia: Strategies to improve patient management. *Front Surg.*, 5: 33, <https://doi.org/10.3389/fsurg.2018.00033>
- Ramos, R., Matanó, R., Curvale, C., & Tacchi, M. (2019) Caso inusual de disfagia orofaríngea: Enfermedad de Forestier. *Acta Gastroenterol Latinoam.*, 49 (2): 159-61.
- Resnick, D., & Niwayama, G. (1976) Radiographic and pathologic features of spinal involvement in diffuse idiopathic skeletal hyperostosis. *Radiology.*, 119(3): 559-68.
- Ribeiro, BK., Pinto, JA., & Freitas, GS. (2018) Forestier Syndrome and obstructive sleep apnea: Surgical treatment. *Eur Ann Otorrhinolaryngol, Head & Neck Disease.*, 135: 209-11, <https://doi.org/10.1016/j.anorl.2017.05.004> 1879-7296
- Rivas, AM., & Lado Abeal, J. (2013) Diffuse idiopathic skeletal hiperostosis and Familiar hypocalciuric hipercalcemia: A unique association in a young female. *Am J Med Sci.*, 346 (3); 247-9.
- Saito, K., Wajima, Z., Kato, N., Shitara, T., Inoue, T., & Ogawa, R. (2006) Management of anesthesia in patients with the potential for difficult intubation due to ossification of anterior longitudinal ligament (OALL). *Masui.*, 55 (10): 1257-9.
- Sanromán Álvarez, P., González Vargas, P., Rodríguez Fernández, LP., & De la Lama Zaragoza, A. (2020) Fully endoscopic transoral resection of high cervical osteophyte. How I do It. *Acta Neurochir.*, 162: 131-4, <https://doi.org/10.1007/s00701-019-04147-1>
- Sardana, H., Singh Rai, HI., Kumar, A., Agrawal, D., & Kale, SS. (2019) Dysphagia, dysphonia & dyspnoe caused by ostrich beak-like anterior C1-C2 cervical osteophyte. *Interdisciplinary Neurosurgery.*, 16: 132-4.
- Sarzi Puttini, P., & Atzeni, F. (2004) New developments in our understanding of DISH (Diffuse idiopathic skeletal hyperostosis). *Curr Opin Rheumatol.*, 16 (3): 287-92.
- Seider, TO., Pérez Álvarez, JC., Wonneberger, K., & Hacki, T. (2009) Dysphagia caused by ventral osteophytes of the cervical spine: clinical and radiographic findings. *European Arch Otorrhinolaryngol.*, 266; 285-91.
- Tacchi, M., Curvale, C., Matanó, R., & Ramos, R. (2019) Caso inusual de disfagia orofaríngea: enfermedad de Forestier. *Acta Gastroenterol Latinoam.*, 49(2): 159-61.
- Toyoda, H., Terai, H., Yamada, H., Suzuki A.M., Dohzono, S., Matsumoto, T., & Nakamura, H. (2017) Prevalence of Diffuse Idiopathic Skeletal Hyperostosis in Patients with Spinal Disorders. *Asian Spine J.*, 11 (1): 63-70.
- Tsukahara, S., Miyazawa, N., Akagawa, H., Forejtova, S., Pavelka, K., Tanaka, T., Toh, S., Tajima, A., Akiyama, I., & Inoue, I. (2005) COL6A1: The candidate gene for ossification of the posterior

- longitudinal ligament, is associated with Diffuse idiopathic skeletal hyperostosis in Japanese. *Spine.*, 30 (20): 2321-4.
- Uppal, S., & Wheatley, HÁ. (1999) Transpharyngeal approach for the treatment of dysphagia due to Forestier's disease. *J Laryngol Otol.*, 113 (4): 366-8.
- Urzúa, R., & Rahal, M. (2012) Hiperostosis esquelética idiopática difusa (DISH), respecto de dos casos. *Rev Otorrinolaringol Cir Cabeza Cuello.*, 72: 267-72.
- Valdéz, C., & Valdéz, A. (2018) Enfermedad de Forestier en paciente mayor de 65 años: reporte de caso con seguimiento a 6 años de manejo conservador. *Rev Med Chile.*, 146: 1493-6.
- Verlaan, JJ., Boswijk, PFE., de Ru, JA., Dhert, WJA., & Cumhur Oner, F. (2011) Diffuse idiopathic skeletal hiperostosis of the cervical spine: An underestimated cause of disphagia and airway obstruction. *Spine J.*, 11 (11): 1058-67.
- Vezyroglu, G., Mitropoulos, A., & Antoniadis, C. (1996) A metabolic síndrome in diffuse idiopathic skeletal hyperostosis. A controlled study. *J Rheumatol.*, 23 (4): 672-6.
- Westerveld, LA., Quarles van Ufford, HME., Verlaan, JJ., & Oner, FC. (2008) The Prevalence of Diffuse Idiopathic Skeletal Hyperostosis in an Outpatient Population in the Netherlands L. *J Rheumatol.*, 35 (8): 1635-8.
- Xu, M., Liu, Y., Yang, J., Liu, H., & Ding, C. (2020) Ossification of the cervical anterior longitudinal ligament is an underdiagnosed cause of difficult airway: a case report and review of the literatura. *Anesthesiology.*, 20: 161, <https://doi.org/10.1186/s12871-020-01077-9>
- Yee, TJ., Swong, K., & Park, P. (2020) Complications of anterior cervical spine surgery: A systematic review of the literatura. *J Spine Surg.*, 6(1): 302-22, <http://dx.doi.org/10.21037/jss.2020.01.14>
- Yohai, J., Perticone, V., Ferreyra, A., Aguado, E., & Gilabert, M. (2005) Tumoración retrofaríngea asociada a Enfermedad de Forestier. *Rev Hosp Priv Comunidad.*, 8 (1): 6-7.
- Zarei, M., Golbakhsh, M., Rosatami, M., & Mossavi, M. (2020) Dysphonia, stridor and dysphagia caused by Diffuse idiopathic skeletal hyperostosis: Case report and review of literatura. *Avd Biomed Res.*, 9: 47, <https://www.ncbi.nlm.nih.gov/pmc/articles/PMC7792880/>
- Zhang, S., Zan, Ch., Pan, S., Xia, P., & Yang, X. (2017) Progressive dyspnea and dysphagia due to diffuse idiopathic skeletal hyperostosis: A case report. *Int J Clin Exp Med.*, 10(5): 8415-20.
- 

## ABSTRACT

Forestier Syndrome is a rheumatological disease of unknown origin, which consist in calcification of different areas of the body, predominantly at the level of the anterior common vertebral ligament, where osteophytes capable of producing varied symptoms of variable intensity are formed. Normally asymptomatic, although, when it affects the cervical spine, the most common symptom is dysphagia.

A case of Forestier syndrome is presented who consulted for dysphagia in the Head and Neck Surgery Unit of the Otolaryngology Service of the Institute of Social Prevision, Asuncion, Paraguay. The semiology allowed to observe a submucosal bulge in the posterior wall of the oropharynx of 1,5 cm in diameter, which could be evaluated and confirmed by tomography.

Due to the low intensity of the symptoms and little impact on the general state, it was decided to

carry out a conservative treatment with good results, after two years of clinical follow-up. In these cases, surgery occupies a secondary place, either before the failure of this conservative behavior or the progression of the symptoms.

**Key Words:** Forestier syndrome, hyperostosis, anterior common vertebral ligament, dysphagia, conservative treatment.

---